Aus der Chirurgischen Klinik mit
Poliklinik
der Universität Erlangen-Nürnberg
Direktor: Prof. Dr. med. F.P. Gall

OESOPHAGUSPERFORATION

INAUGURAL - DISSERTATION
zur Erlangung der Doktorwürde
der Medizinischen Fakultät
der Friedrich-Alexander-Universität
Erlangen - Nürnberg

vorgelegt von

Burhanettin Kaya
aus Dogubeyazit (Türkei).

1983 M 32

Digitized by the Internet Archive
in 2026

https://archive.org/details/IA41546217_0096

Aus der Chirurgischen Klinik mit
Poliklinik
der Universität Erlangen-Nürnberg
Direktor: Prof. Dr. med. F.P. Gall

OESOPHAGUSPERFORATION

INAUGURAL - DISSERTATION
zur Erlangung der Doktorwürde
der Medizinischen Fakultät
der Friedrich-Alexander-Universität
Erlangen - Nürnberg

vorgelegt von

Burhanettin Kaya
aus Dogubeyazit (Türkei).

UNIV.
LEIDEN
BIBL.

Gedruckt mit Erlaubnis der Medizinischen Fakultät
der Universität Erlangen-Nürnberg

Dekan: Prof. Dr. V. Becker
Referent: Prof. Dr. B. Husemann
Korreferent: Prof. Dr. F.P. Gall

Tag der mündlichen Prüfung: 10.01.1983

INHALTSVERZEICHNIS

Oesophagusperforation	1
Das klinische Material	1
Patientenalter	2 - 3
Symptome	4
Ursachen	5
Häufigkeit der Ursachen	6 - 8
Nachweis der Perforation	9
Lokalisation	10
Therapie	11
Komplikationen	12
Therapieerfolg	13
Diskussion	14 - 16
Literatur zur Oesophagusperforation	17 - 22
Danksagung	23
Zusammenfassung	17
Lebenslauf	24

OESOPHAGUSPERFORATION.

Oesophagusperforation ist eine relativ seltene Krankheit, die aber ein sehr brisantes Ereignis bedeutet. Durch Einsatz von Instrumenten zur Diagnose und Therapie, zeigt sie eine steigende Tendenz. Perforation durch Instrumente wird von vielen Autoren als häufigste Ursache genannt (Donald, L., Eugene Berry). Oesophagusperforation stellt fast immer eine Gefahr für das Leben des Patienten dar. Es ist von größter Wichtigkeit, die Diagnose möglichst schnell zu stellen, um die Therapie rasch einzuleiten, weil die Erfolgschance vom Einsatzpunkt der Therapie abhängt.

Selbst bei erfahrenen Untersuchern lassen sich Perforationen nicht mit letzter Sicherheit vermeiden. Anatomische Variationen des Organs und pathologische Wandveränderungen sind häufige Mitursachen.

Das klinische Material:

Während der letzten 17 Jahre wurden zwischen 1965 und 1982 in der Chirurgischen Universitätsklinik Erlangen 33 Patienten (davon hatten 2 Patienten je zwei Perforationen) wegen Oesophagusperforation behandelt. Die Altersverteilung zeigt, daß die Perforation mit dem Alter des Patienten zunehmende Tendenz aufweist. Über 50 % von unseren Patienten waren bereits bei der Diagnose über 60 Jahre alt. Bei unserem Patientengut war festzustellen, daß mit 4 Entzündungen, 4 Verätzungen, 4 Achalasien und 7 Malignomen insgesamt in 19 Fällen einer Perforation eine pathologische Wandveränderung vorausging.

Patientenalter:

Fast 50 % von unseren Patienten waren zum Zeitpunkt der Diagnose über 60 Jahre alt.

Es ist festzustellen, daß die Ursachen der Oesophagusperforation im Kindesalter meistens exogener Natur sind (2 Fälle von Verätzungen und 1 Fall durch Fremdkörper).

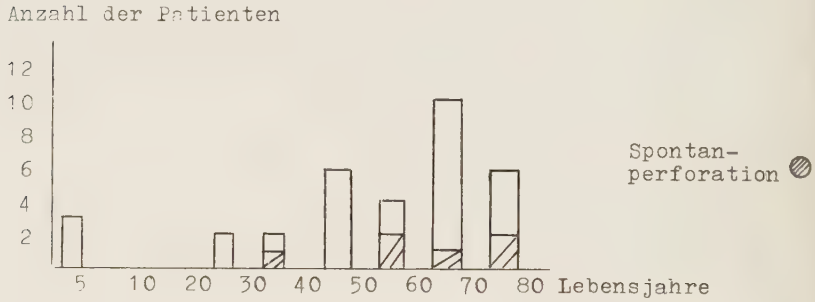

Altersverteilung der Patienten:

In der Altersgruppe von 20 - 50 Jahren waren nur 2 Fälle exogener Natur (Verätzung). Die übrigen 8 Fälle endogener Natur (Malignom, Achalasie, Divertikel, Oesophagitis usw.).

In der Altersgruppe von 51 - 80 Jahren gibt es keine exogen bedingten Grundleiden, sondern nur endogene Leiden. Dabei sind Malignome in der Überzahl.

Altersgruppe	Art des Grundleidens				Gesamt
	exogen		endogen		
	iatrogen	spontan	iatrogen	spontan	
0 - 10 J.	3	0	0	0	3
11 - 20 J.	0	0	0	0	0
21 - 50 J.	5	0	3	2	10
51 - 80 J.	10	0	6	4	20
					33

Symptome:

Das typische Symptom von Oesophagusperforation ist der Schmerz hinter dem Brustbein. Er wird meist als plötzlich auftretend beschrieben, manchmal aber auch als sich langsam steigernd empfunden.

Die Schmerzen können in die Brust, den Rücken und Oberbauch ausstrahlen. Bei einer proximal liegenden Oesophagusperforation können Schmerzen beim Bewegen des Kopfes, bei einer thorakalen Oesophagusperforation Schmerzen zwischen den Schulterblättern charakteristisch sein.

Perforationen, die sich im abdominellen Bereich der Speiseröhre befinden, können Beschwerden verursachen, die von diskreter Oberbauchsymptomatik bis zum Bild des akuten Abdomens reichen.

Allgemein kann an eine Perforation gedacht werden, wenn nach 6 - 8 Stunden nach den therapeutischen und diagnostischen Manipulationen, Schmerzen von den Patienten angegeben werden.

Zu den Allgemeinsymptomen gehören: Erhöhte Temperatur, Tachycardie, Dyspneu, Cyanose, Emphysem.

Symptome:

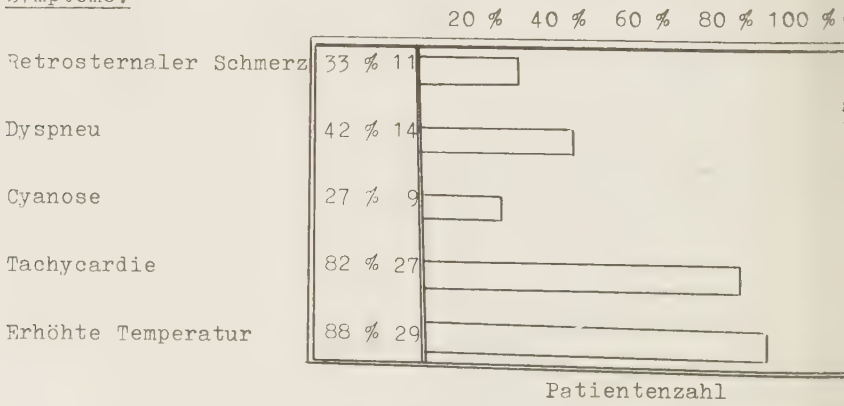

Ursachen:

Bei unserem Patientengut von 33 Patienten (davon hatten 2 Patienten je 2 Perforationen) haben wir festgestellt, daß durch Endoskopie die meisten Perforationen verursacht worden sind. Durch Endoskopie wurden 10 Perforationen verursacht (2 Mal bei Malignomen). Durch Bougierung kam es in 8 Fällen zur Perforation; dabei ging in 4 Fällen der Bougierung eine Verätzung und in je 1 Fall eine Oesophagitis und eine Achalasie voraus. In weiteren 2 Achalasie- und einem Malignomfall wurde durch Dilatation eine Perforation verursacht. Ein anderes Malignom wurde durch Elektrocoagulation perforiert. Bei einem anderen Achalasiefall wurde durch Cardiasprengung eine Perforation verursacht. In einem anderen Fall wurde durch Fremdkörper eine Perforation verursacht und danach kam durch einen Drainschlauch eine zweite Perforation zustande. In weiteren 4 Fällen kam es durch Häringtubus zur Perforation (davon 3 bei Malignomen). Dabei haben wir in 6 Fällen eine Spontanperforation festzustellen, davon zwei durch Divertikel und eine durch peptische Ulcera verursachte.

Ursachen:

Klassifikation von Oesophagusperforationen:

A. Traumatisch
I. Instrumentel:
- Oesophagoskopie
- Gastroskopie
- Dilatation
- Bougierung
- Intubation
- Chirurgisch
- Häringtubus

II. Fremdkörper:
- Ingestition
- Durchgeschoss
- Stichwunde

III. Verätzung:

B. Entzündlich
- Oesophagitis
- peptische Ulcera
- Tuberkulose
- Diverticulitis
- Abszeß
- Aneurysma
- Neurogene Ulcera

C. Tumoren
- Benigne
- Maligne

D. Sonstige
- Achalasie
- Spontanruptur
- geschlossene Ruptur

Häufigkeit der Ursachen:

Ursachen	Anzahl der Fälle	20% 40 60
Endoskopie	10	29
Bougierung	8	24
Häringtubus	4	12
Dilatation	3	9
Spontanperforat.	6	17
Fremdkörper	1	3
Drainschlauch	1	3
Cardiasprengung	1	3
Elektrocoagulat.	1	3

Häufigkeit der Ursachen:

Ursachen der Perforation bei verschiedenen Altersgruppen:

Bei der Altersgruppe von 0 - 10 Jahren liegt das Schwergewicht der Perforationsursachen beim Bougieren und der Fremdkörper-Entfernung.

Bei der Altersgruppe von 20 - 50 Jahren ist der Anteil der einzelnen Ursachen relativ ausgeglichen.

In der Altersgruppe von 51 - 80 Jahren ist die Endoskopie eindeutig als die Hauptursache herausgestellt.

Altersgruppe	Ursachen der Perforation	Anzahl	Gesamt
0 - 10 Jahre	Bougieren	2	
	Fremdkörper-Entfernung	1	4
	Endoskopie od. Drainschlauch	1	
20 - 50 Jahre	Bougierung	4	
	Fremdkörper-Entfernung und sonstige	3	11
	Endoskopie	2	
	Cardiospasmus	2	
51 - 80 Jahre	Endoskopie	8	
	Cardiospasmus	2	20
	Magenschlauch od. sonstige	10	

Nachweis der Perforation:

Beim Verdacht auf Oesophagusperforation ist die Diagnose am einfachsten durch das seitliche Röntgenbild zu stellen. Eine Verbreiterung des Mediastinum, ein Pneumoperitoneum und ein Pleuralerguß weisen auf eine Speiseröhreneröffnung hin.

Bariumbrei ist wegen seiner Toxitität kontraindiziert.

Mit dem wasserlöslichen Kontrastmittel Diatrizoat können Röntgenkontrastuntersuchungen im Verdachtfall einer Perforation durchgeführt werden.

Kleine Läsionen werden aber nicht (mit Diatrizoat) erfaßt, da ein Durchtritt von wenigen Millilitern Kontrastflüssigkeit nicht sichtbar gemacht werden kann.

Nachweis der Perforation:

Röntgen	26
Endoskopisch	4
Sektionsbefund	3
Laparotomie	1

Lokalisation:

Der distale Speiseröhrenabschnitt ist weitaus am häufigsten von einer Perforation betroffen. Bei unseren Patienten haben wir 22 Mal im distalen Abschnitt die Perforation, in 2 Fällen wurde der cervicale, in weiteren 5 Fällen der proximale und in 6 Fällen der mittlere Abschnitt perforiert.

Häufigkeit der Lokalisation:

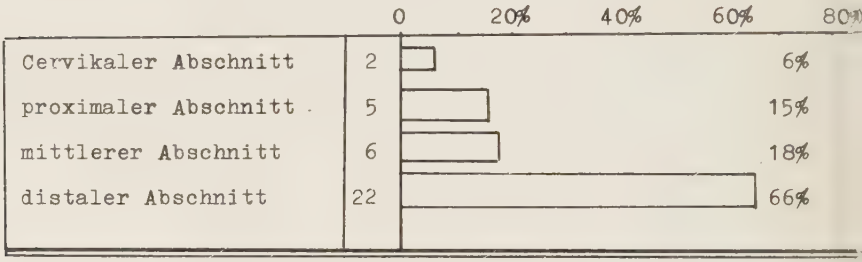

Therapie:

Als Therapie wurde bei 18 Perforationen die Perforationsstelle übernäht. Sie wird als einstülpende, zweischichtige Naht beschrieben, wobei die Schleimhaut quer und die äußere Muskelschicht längs vernäht werden. Zur Deckung der Naht wird ein gestielter Pleuralappen angesteppt oder die Fundoplicatio angewendet. Anschließend wird die Übernähungsstelle drainiert.

In 2 Fällen wurde nur eine Naht gelegt. In 4 Fällen wurde Häringtubus als Therapiemittel eingesetzt.
1 Patient wurde mit Oesophagofundostomie versorgt.
In einem Fall wurde eine Spontanheilung festgestellt.
In anderen 4 Fällen wurden die Patienten mit Magen- (Kaderfistel, Witzelfistel) und Speichelfistel versorgt.

Bei einem Patienten wurde mit Erfolg eine Oesophagusplastik vorgenommen. In 4 Fällen konnte man aus Schwächegründen nicht chirurgisch eingreifen.

Häufigkeit der Therapie:

1. Chirurgisch		
a) Übernähung	20	58%
b) Speichel-und/od. Magenfistel	4	12%
c) Häringtubus	4	12%
d) Spontanheilung	1	3%
e) Oesophagusplastik	1	3%
f) Oesophagofundostomie	1	3%
2. Konservativ	4	12%

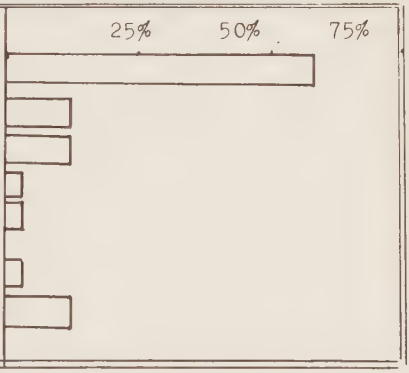

Komplikationen:

Bei 29 operativ versorgten Patienten wurden 15 Komplikationen beschrieben. Von diesen Komplikationen waren 6 Mal Mediastinitis, davon aber 5 Präoperative.

In 4 Fällen kam es wiederholt zu Stenosen, die erneut versorgt werden mußten.

Ein Fall endete (wegen Behandlung der Stenose) durch Lungenembolie.

In einem anderen Fall kam es über schwere Pleuritis und Abszeß zum Leberkoma, das zum ad exitum führte.

In zwei weiteren Fällen wird eine Nahtinsuffizienz beschrieben.

In weiteren zwei Fällen starben die Patienten an Lungengangrän beziehungsweise an Verblutung.

Komplikationen nach chirurgischer Therapie:

Präoperative Mediastinitis	5
postoperative Mediastinitis	1
Stenosen (postoperativ)	4
Leberkoma	1
Nahtinsuffizienz	2
Lungengangrän	1
Verblutung	1

Therapie - Erfolg:

Bei 29 operativ versorgten Fällen verliefen 14 ohne Komplikationen. Insgesamt wurden 20 Patienten durch operative Behandlung geheilt, 9 Patienten verstarben.

In 4 Fällen kam es durch schwere Mediastinitis zum Tode.

Diskussion:

Silvis gibt 70 Perforationen bei 211 410 Oesophago-Gastro-Bulboskopien an; das entspricht einer Häufigkeit von 0,03 %. Bei uns wurden zwischen 1965 und 1982 10 durch Oesophagoskopie und Gastroskopie verursachte Perforationen behandelt.

Seit 1974 wird an der Chirurgischen Universitätsklinik in Erlangen in größerem Umfang oesophagoskopiert. Nach meinen Kenntnissen durchschnittlich 1 200 bis 1 300 Untersuchungen pro Jahr. In dieser Zeit wurden 8 Perforationen durch Oesophagoskopie verursacht, das entspricht einem Prozentsatz von 0,08.

Trotz größter Vorsichtsmaßnahmen ist es möglich eine pathologisch veränderte Oesophaguswand zu perforieren. Perforationsbegünstigend wirken als exogene Faktoren Grundkrankheiten wie Malignome, Oesophaguskolliquationsnekrosen durch Baseneinwirkung, sowie das Alter des Patienten, da mit zunehmendem Alter die Mucosa der Speiseröhre an Widerstandsfähigkeit verliert.

Von den 33 an unserer Klinik behandelten Patienten hatten 58 % eine pathologische Speiseröhrenwandveränderung. 29 % der Perforationen wurden durch Endoskopierung, 23 % durch Bougierung verursacht.

In der Literatur werden als exogene perforationsbegünstigende Faktoren das Benützen von starren Endoskopen und das blinde Einführen des Endoskops genannt.

Es lassen sich einige Vorsichtsmaßregeln zur Vermeidung instrumenteller Perforationen aufführen.

Durch das Einführen eines Laryngoskopspatels und des Rohrs unter Sicht sind cervikale Verletzungen vermeidbar.

Das Aufsetzen einer flexiblen Gummiführungsspitze, die dem freien Ende des Oesophagoskops aufgesetzt wird, erleichtert den Eingang in den cervikalen Abschnitt der Speiseröhre.

Die endoskopische Fremdkörperentfernung sollte nur in Vollnarkose stattfinden, damit Husten, Pressen oder Mitbewegung der Mediastinalorgane nicht zu Verletzungen führen können.

Das Risiko, beim blinden Versuch durch Abweichen des Bougis zu perforierenden Verletzungen zu kommen, wird durch bougieren sehr enger Stenosen unter Oesophagoskop-und Bildwandlerkontrolle eingeschränkt.

Bei Patienten mit einer Ballontamponade zur Blutstillung, die langfristig belassen werden muß, sollte der Druck zeitweilig geändert und der Zug aufgehoben werden, und auch das Anhaften der Sonde durch Imprägnierungsmittel verhindert werden.

Als operative Therapiemaßnahmen innerhalb der 12 - Stundengrenze oder bei gutem klinischem Zustand werden empfohlen:

1. Primäres zweischichtiges Übernähen mit Thoraxdrainage
2. Primäre Naht und Aufsteppen des Magenfundus (Op. nach Thal)
3. Primärnaht und Fundoplicatio
4. Deckung der Läsion durch gestielten Diaphragmalappen
5. Primäre Naht mit Oesophagostomie und Gastrostomie
6. Einnähen eines T - Drains in die Oesophagusperforationsstelle mit Gastrostomie nach Abbott.

Die konservative Therapie durch alleinige Saugdrainage und Antibioticabehandlung wird nach meinen Erkenntnissen in Erlangen nicht durchgeführt, weil die Ansicht besteht, sie ende meist in einer Katastrophe, da die Läsion regelmäßig zu einer sich rasch entwickelnden Infektion des Mediastinums führe.

In besonderen Fällen, wie bei einer kleinen gedeckten Perforation, erscheint jedoch eine konservative Therapie mit Sekretableitung und Antibioticagabe gerechtfertigt.

Bei 60 % der Patienten wurden bei uns Übernähungen vorgenommen. Eine Übernähung verhindert sofort weiteres Ausfließen des infizierten Materials.

Nach dem chirurgischen Eingriff erfolgt in den ersten Tagen die Ernährung durch Magensonde.

Die Therapie hängt von der Lokalisation und der Größe des Wanddefektes ab, von dem Zeitintervall zwischen Perforation und Diagnosestellung sowie dem Vorhandensein eines mediastinalen Abszesses oder eines Pleuraempyems. Es ist fast weltweite Übereinstimmung, daß bei einer Spontanruptur die chirurgische Intervention die Therapie der Wahl ist (William S. Hardin, 1967).

Oesophagusverletzungen haben eine Letalität bis zu 50 %, was zu einem sehr großen Teil an der Schwierigkeit einer rechtzeitigen Diagnose und nicht konsequent durchgeführten Therapie liegt.

Bei uns starben 13 Patienten, das sind 33 % der an Oesophagusperforation erkrankten Personen.

Bei uns ist festzustellen, daß die hohe Letalität durch die teilweise erhebliche Verzögerung der Diagnosestellung und die ungenügenden prophylaktischen Maßnahmen bedingt ist. Bei Verdacht auf eine Perforation ist die Diagnose unverzüglich zu sichern und eine Therapie einzuleiten.

Zusammenfassung:

Oesophagusperforation weist eine steigende Tendenz auf. An dieser Entwicklung ist aggressiver werdende Diagnostik beträchtlich beteiligt. Scheinbar gibt es bei Oesophagusperforation Schwerpunkte für bestimmte Ursachen in bestimmten Lebensaltern. Während in der Kindheit als Ursachen fast nur Ätzungen, Fremdkörper, angeborene Oesophaguskrankheiten in Frage kommen, sind es bei älteren Patienten über 60 Jahren fast nur endogene Ursachen.

Bei Oesophagusperforationen ist festzustellen, daß die Mortalität durch konservative Therapie zwischen 40 % und 70 % liegt. Unbehandelt sterben fast alle Patienten. Schon eine medikamentöse Therapie mit Drainage senkt die Mortalität auf 14 % bis 20 %.

Die ideale Therapie ist eine chirurgische, dafür ist aber entscheidend, daß die Diagnose möglichst schnell gestellt wird, weil jede zusätzliche Entzündung die Therapie unnötig erschwert und somit auch den Heilungsprozeß.

Literatur zu Oesophagusperforation:

Abbott, O. A., Mansour, K. A., Logan, A. D., Hatcher, C. R., Symbas, P. N.:
A traumatic so-called spontaneous rupture of the Esophagus. A review of forty-seven personal cases with comments on a new method of surgical therapy.
J. Thorac. Cardiovasc. Surg. 59, 67 - 83, 1970

Achern, H. van:
Iatrogene perforierende Oesophagusverletzungen
Chirurg 35, 531, 1964

Berne, C. J.:
Treatment of effort rupture of the Esophagus by epigastric celiotomy
Surg. Gyn. Obstet 129, 277 - 280, 1969

Berry, B. E., Ochsner, J. L.:
Perforation of the Esophagus. A thirty year review
J. Thorac. Cardiovasc. Surg. 65, 1 - 7, 1973

Bobo, W. O., Billup, W. A., Hardy, J. D.:
Boerhaave's syndrome: A review of six cases of spontaneous rupture of the Esophagus secondary to vomitting
Ann. Surg. 172, 1034 - 1038, 1970

Bolooki, H., Anderson, I., Garcia rivera, C., Jude, J. R.:
Spontaneous rupture of the Esophagus: Boerhaave's symptoms
Ann. Surg. 174, 319 - 324, 1971

Bozer, A. Y., Saylan, A., Ersoy, U.:
Purulent pericarditis due to perforation of
Esophagus with foreign body
J. Thorac. Cardiovasc. Surg. 67, 590 - 592, 1974

Carter, J. P., Alrich, E. M., Drash, E. C.:
Spontaneous rupture of the Esophagus.
Report of two patients treated surgically with survival
Surgery 30, 500 - 504, 1951

Conte, B. A.:
Esophageal rupture in absence of vomitting
J. Thorac. Cardiovasc. Surg. 51, 137 - 141, 1966

Derbes, W., Mitchell, R. E.:
Rupture of the Oesophagus
Surgery 39, 688 - 709, 1956

Dubost, C., Kaswin, D., Duranteau, A., Jehanno, C.,
Kaswin, R.:
Esophageal perforation during attempted endotracheal
intubation
J. Thorac. Cardiovasc. Surg. 78, 44 - 51, 1979

Ghosh, B. C., Choudhry, K. U., Beattie, E. J.:
Perforation of the Esophagus
Surg. Gyn. Obstet 135, 729 - 731, 1972

Groves, Laurence K., M.D., Cleveland, Ohio:
Instrumental perforation of the Esophagus.
What is conservative management?
Vd. 52, 1 - 10, 1966

Hankins, R. J., McLaughlin, S. J., Baltimore:
Pericarditis with effusion complicating
esophageal perforation
J. Thorac. Cardiovasc. Surg. 73, 225 - 229, 1977

Hardin, W. J.:
Esophageal perforation
Surg. Gyn. Obstet 124, 325, 1967

Hatafuku, T., Thal, A,:
The use of the only gastric patch with experimental perforations of the distal Esophagus
Surgery 56, 556 - 560, 1964

Heberer, G., Lauschke, H., Hau, T.:
Pathogenese, Klinik und Therapie der Oesophagusrupturen
Chirurg 37, 433 - 440, 1966

Hegemann, G., Gall, F.:
Diagnose und Behandlung instrumenteller Oesophagusverletzungen
Thorax. Chir. 15, 233, 1967

Kelley, D. L., Neulebover, M. K., Fosburg, R. G.:
Spontaneous intramural esophageal perforation
J. Thorac. Cardiovasc. Surg. 63, 503 - 508, 1972

Kessler, B., Stegemann, B., Langhans, P., Schwering, H.:
Chirurgische Therapie der Achalasie zur Vermeidung einer Refluxoesophagitis
Helv. Chir. Acta 47, 533 - 536, 1980

Lauglin, E. H., Walker, W. Y.:
Fragmentation of celesting tube. A cause of fatal intestinal perforation
J. Thorac. Cardiovasc. Surg. 80, 17 - 20, 1980

Mackler, S. A.:
Spontaneous rupture of the Esophagus.
An experimental and clinical study
Surg. Gyn. Obstet 95, 345 - 355, 1952

Mansur, K. A., Teaford, H.:
A traumatic rupture of the Esophagus into the pericardium simulating acute myocardial infarction
J. Thorac. Cardiovasc. Surg. 65, 458 - 461, 1973

Mégevand, R., Kalfopoulos, P., Weber, M.:
Les complications de la situation intra-thoracique de l'estomac pour affections non malignes de l'oesophage
Helv. Chir. Acta 41, 115 - 119, 1974

Middendorp, U. G., Radivojevic, M.:
Zur kongenitalen Oesophago-Bronchialfistel beim Erwachsenen
Helv. Chir. Acta 43, 601 - 604, 1976

Mühe, E., Bünte, H., Bürger, L., Hühnlein, H. K.:
1. Zur Oesophagusperforation: Pathogenese, spezielle Diagnose und Therapie
Deutsch. med. Wschr. 97, 180 - 183, 1972
2. Eine einfache Methode zum Nachweis von Perforationen und Anastomoseninsuffizienz am Oesophagus - Magen - Darmtrakt
Chirurg 43, 325, 1972

Murphy, G. F., Raymond, A. K., Scannell, J. G.:
Esophageal - atrial perforation due to recurrent esophagitis 18 years after esophageal bypass surgery
J. Thorac. Cardiovasc. Surg. 78, 181 - 184, 1979

Paulsen, D. L., Shaw, R. R., Kee, J. L.:
Recognition and treatment of esophageal perforations
Ann. Surg. 152, 13 - 21, 1960

Rossetti, M., Enderlin, F.:
Chirurgische Indikation und Behandlung der thorakalen Oesophagusdivertikel
Helv. Chir. Acta 5/6, 417 - 422, 1959

Rossetti, M., von Huben, R., Allgöwer, M.:
Endobrachyösophagus und erworbener Brachyoesophagus
Helv. Chir. Acta 41, 109 - 113, 1974

Samson, P. C.:
Postemetic rupture of the Esophagus
Surg. Gyn. Obstet 93, 221, 1951

Schneider, S.:
Les perforations sur ulcères peptiques de l'oesophage
Helv. Chir. Acta 45, 653 - 656, 1978

Smith, C., Tanner, H. C.:
Instrumental perforation of oesophagus and stomach
Brit. J. Surg. 43, 396, 1975

Weisel, W.:
Surgical treatment of traumatic esophageal perforation
Surg. Gynec. Obstet 94, 337, 1952

Zittel, R. X., Boden, T.:
Erkennung und Behandlung iatrogener Oesophagus-perforationen

Danksagung:

Mein herzlicher Dank gebührt zuallererst Herrn Prof. Dr. Husemann für die Möglichkeit, bei ihm die Doktorarbeit schreiben zu dürfen, sowie Herrn Dr. Schück für seine freundliche Unterstützung. Für die hilfreichen Ratschläge danke ich Herrn Kraus.

Außerdem sei den Mitarbeitern des Archivs der chirurgischen Universitätsklinik Erlangen gedankt, die mir bei mancherlei Fragen mit Ratschlägen zur Seite standen.

LEBENSLAUF:

Geboren am:	13.2.1954 in Dogubeyazit (Türkei)
1959 - 1970	Volksschulbesuch 5 Jahre Mittlere Reife 3 Jahre Gymnasium 3 Jahre
1.7.1970	Abitur in Agri (Türkei)
1970 - 1972	Physikstudium in Istanbul (Türkei)
1972 - 1975	Sprachschule und Studienkolleg in München
22.1.1975	Abschluß des Studienkollegs
S. S. 1975	Beginn des Medizinstudiums
31.8.1977	Physikum in Erlangen
22.3.1979	Erster Teil des Staatsexamens in Erlangen
20.3.1981	Zweiter Teil des Staatsexamens in Erlangen
3.5.1982	Dritter Teil des Staatsexamens in Erlangen.